Geneva Medical L

FACULTÉ DE MÉDECINE DE L'UNIVERSITÉ DE GENÈVE

DE L'ANKYLOSE TEMPORO-MAXILLAIRE

THÈSE

PRÉSENTÉE A LA FACULTÉ DE MÉDECINE DE L'UNIVERSITÉ DE GENÈVE
POUR L'OBTENTION DU GRADE DE DOCTEUR EN MÉDECINE DENTAIRE

par

Charles-E. GUIGNARD

Médecin-Dentiste à Genève
Ancien Assistant à la Clinique de Prothèse générale et chirurgicale
de l'Institut Dentaire.

GENÈVE
Société Genevoise d'Editions et d'Impressions, Coulouvrenière 29
1926

Thèse N° 50

FACULTÉ DE MÉDECINE DE L'UNIVERSITÉ DE GENÈVE

DE L'ANKYLOSE TEMPORO-MAXILLAIRE

THÈSE

PRÉSENTÉE A LA FACULTÉ DE MÉDECINE DE L'UNIVERSITÉ DE GENÈVE
POUR L'OBTENTION DU GRADE DE DOCTEUR EN MÉDECINE DENTAIRE

par

Charles-E. GUIGNARD

Médecin-Dentiste à Genève
Ancien Assistant à la Clinique de Prothèse générale et chirurgicale
de l'Institut Dentaire.

GENÈVE
Société Genevoise d'Editions et d'Impressions, Coulouvrenière 29
1926

Thèse N° 50

Digitized by the Internet Archive
in 2026

https://archive.org/details/IA40154004_0137

La Faculté de Médecine, sur le préavis favorable de M. le Professeur Julliard, autorise l'impression de la présente thèse, sans prétendre par là émettre d'opinion sur les propositions qui y sont énoncées.

Genève, le 14 juillet 1926.

Le Doyen,

H. CRISTIANI.

A ma Femme.

Monsieur le Professeur Ch. JULLIARD a bien voulu accepter de diriger nos recherches, et nous a permis de collaborer avec lui dans l'opération relatée plus loin.

Qu'il daigne trouver ici le témoignage de notre vive gratitude.

Monsieur le Professeur P. GUILLERMIN nous a également aidé de ses conseils et de son expérience.

Qu'il nous permette de lui présenter ici l'expression de notre reconnaissance.

Ch.-E. G.

De l'Ankylose Temporo-Maxillaire

Introduction.

Le mot d'*ankylose*, du grec *agkylosis*, courbure, signifiait autrefois une déviation angulaire au niveau d'une articulation. Il désigne aujourd'hui un état pathologique des articulations, caractérisé par la disparition, partielle ou totale, de la mobilité des surfaces articulaires. Ces troubles sont déterminés par des lésions ostéo-articulaires, c'est-à-dire par des altérations, isolées ou combinées, des éléments constitutifs d'une articulation : os, cartilage, synoviale, capsule, ligaments, et aussi par des rétractions musculaires.

L'ankylose n'est pas à proprement parler une maladie : c'est le reliquat d'une affection articulaire ou péri-articulaire.

Les cas d'ankylose de l'articulation temporo-maxillaire sont rares. Mais l'importance de la mobilité de cette articulation est telle, que le problème est plus délicat pour elle. En effet, nous voyons que la réduction d'une ankylose en malposition est le seul résultat qu'on puisse souvent obtenir d'une opération sur une articulation immobilisée. Ce résultat ne sera pas suffisant, loin de là, pour une opération à la mâchoire.

La constriction permanente, qu'elle soit complète jusqu'au contact des incisives, ou incomplète et

laissant une légère fissure, sera pour le malade une gêne beaucoup plus grande que, par exemple, la raideur d'un poignet.

En effet, la respiration, la nutrition, la prononciation seront rendues difficiles ; sans compter les accidents de suffocation pouvant se produire au moindre vomissement, par l'encombrement des fosses nasales ; sans parler des troubles dentaires par absence d'hygiène, rendus presque incurables par l'impossibilité où se trouve le malade d'ouvrir la bouche pour se faire traiter.

Si l'ankylose est antérieure à la croissance, on observera en outre un développement incomplet du maxillaire inférieur. Et si l'ankylose est unilatérale, une déviation marquée du côté sain.

Historique.

De bonne heure, on s'est attaché à traiter les ankyloses par tous les moyens qu'offrait la médecine à chaque époque.

Hippocrate s'en tenait au traitement préventif. Pour lui, il fallait tâcher de mobiliser l'articulation malade avant qu'elle ait eu le temps de s'ankyloser. Ou bien il fallait la maintenir en bonne position si l'ankylose était inévitable, afin qu'elle ne fût pas trop grave. En effet, l'ankylose fut longtemps considérée comme une terminaison heureuse des septicémies articulaires.

En 1650, un précurseur, *Fabrice de Hilden*, inventa des appareils de redressement lent de l'ankylose.

En 1685, *Verduc* préconisa le traitement par

redressements brusques avec la main, partiels et successifs.

Puis le dix-huitième siècle, rétrograde, laisse sans l'approfondir le problème des ankyloses, et nous devons aller jusqu'en 1826, pour trouver qu'un Américain audacieux, *Rhéa Barton*, pratique à ciel ouvert l'ostéotomie d'un col de fémur.

Rapidement alors les progrès s'accentuent. La ténotomie fait son apparition, et avec la découverte de l'anesthésie générale, nous entrons dans la voie des méthodes nouvelles.

L'antisepsie, en diminuant considérablement les insuccès, donne un nouvel essor à ces opérations. Depuis 1860, grâce aux règles émises par *Mac Even* et *Ollier*, l'ostéotomie et les résections articulaires avec antisepsie sont pratiquées couramment à ciel ouvert.

Classification.

Cruveilhier avait divisé les ankyloses en cinq classes :

1. Périphériques ou par invagination.
2. Par fusion.
3. Par interposition d'un disque osseux plus ou moins épais.
4. Par amphiarthrose, avec tissu fibreux intermédiaire.
5. Mixtes.

Boyer avait admis deux variétés :

1. Périphériques, par jetées osseuses.
2. Par fusion centrale.

Mauclaire donne une classification plus appropriée à faire choisir le mode de traitement. Il distingue :

1. les *ankyloses fibreuses*
2. les *ankyloses osseuses*,

chacune de ces variétés se subdivisant en : *a)* PÉRIPHÉRIQUES, *b)* CENTRALES.

Nous nous en tiendrons à cette classification, non sans toutefois intercaler ici une remarque de Ollier, à peu près en ces termes : " Il nous paraît important de rapprocher les ankyloses fibreuses et les ankyloses osseuses, car ce sont souvent les degrés divers d'une même maladie. Une ankylose qui est osseuse aujourd'hui a été fibreuse au début, et une ankylose fibreuse a toutes les chances de s'ossifier plus tard. "

I. *L'ankylose fibreuse périphérique.* — C'est un manchon fibreux autour de l'articulation résultant de l'épaississement du tissu même de la synoviale et des ligaments.

II. *L'ankylose fibreuse centrale.* — Nous voyons les surfaces cartilagineuses passer à l'état fibreux.

III. *L'ankylose osseuse périphérique.* — Nous y trouvons les ligaments ossifiés. La surface articulaire est laissée libre.

IV. *L'ankylose osseuse centrale.* — C'est la plus grave. Là nous voyons que l'ossification a gagné la surface articulaire, et souvent nous voyons combinée cette variété avec la périphérique. Une

controverse s'est élevée au sujet de l'ossification complète. Les uns, avec *Lacroix*, soutenant que les deux extrémités osseuses ankylosées ne présentent plus qu'un seul canal médullaire — tellement est intime la soudure. Les autres, avec *Richet*, soutenant que la macération de ces articulations à l'autopsie prouvait le caractère uniquement fibreux de l'ankylose.

Dans les ankyloses consécutives aux pyarthrites à streptocoques ou staphylocoques, les os soudés conservent leur forme et leur consistance. Les tendons se raccourcissent. Les parties molles environnantes se rétractent également comme un tissu cicatriciel. Enfin, la fibre musculaire subit la dégénérescence fibreuse et graisseuse.

Etiologie.

L'ankylose peut être *congénitale*, ou *acquise*. Disons tout de suite que, pour ce qui nous concerne, l'ankylose congénitale est rarement observée à la mâchoire. *Solger* et *Baiardi* en citent des cas. *Nimier* parle d'une ankylose de la mâchoire observée aux premiers mois de la vie : mais il l'attribue plutôt à un accident pendant l'accouchement, provenant du forceps ou de tractions brusques.

L'*ankylose acquise* reconnaît des causes multiples, que nous pourrons classer en deux groupes :

I. *L'immobilité prolongée.*

II. *Les arthrites.*

I. *L'immobilité prolongée* ne donne lieu à propre-

ment parler qu'à de fausses ankyloses. Le mouvement est en effet nécessaire à la secrétion de la synovie, et d'autre part les muscles périarticulaires se raidissent. Mais les lésions sont périarticulaires et *Reyher* a démontré que les surfaces articulaires restaient intactes. *Mauclaire* fait remarquer que, chez les sujets prédisposés, l'immobilité prolongée peut favoriser le dépôt de corps étrangers articulaires, en un mot : provoquer l'ankylose. Donc, en cas de fracture, on retiendra ce fait, que chez les rhumatisants et les goutteux, les appareils d'immobilisation devront être maintenus le moins longtemps possible.

II. *Les arthrites.* Ici nous entrons dans l'étude des causes générales de l'ankylose. L'arthrite peut être *infectieuse* ou *sèche.*

L'arthrite infectieuse temporo-maxillaire est rare, d'après *Nimier*, et peu connue. Elle reconnaît comme causes surtout la blennorragie, parfois la scarlatine, la rougeole, ou la fièvre typhoïde. Elle peut être causée également par une plaie ou une chute sur la mâchoire. La première théorie en date, d'après *Mauclaire,* a été celle des métastases ; une complication articulaire coïncidait avec l'arrêt de l'écoulement purulent d'une blennorragie par exemple. Mais il est plus probable que ce sont les toxines déversées à distance par les microbes qui sont cause de l'inflammation.

Les *arthrites par propagation* s'observent aussi à la mâchoire : ostéopériostite de la branche montante, périostite du conduit auditif externe, parotidite suppurée, etc.. La douleur se manifeste en

avant du tragus, la mâchoire est abaissée et portée en avant. On observe de la contracture. L'arthrite qui se borne à être rhumatismale dure environ six semaines. Si elle est suppurée, on a toutes les chances de la voir aboutir à l'ankylose.

L'*arthrite sèche temporo-maxillaire* a été observée par *Sandifort* en 1783. Son étiologie est obscure, comme les causes de l'arthrite sèche en général. Après des controverses sans nombre, on a admis le rhumatisme, ou bien un trouble tropho-nerveux, une sorte de dénutrition de l'organisme s'attaquant à ces parties. Le rhumatisme est le plus incriminé.

D'après *Cornil* et *Ranvier*, le processus histologique de l'arthrite sèche consiste essentiellement dans une prolifération du cartilage ancien et une néoformation de cartilage dans les parties fibreuses. Ces productions cartilagineuses s'infiltrent de sels calcaires et finissent par présenter à l'œil nu les caractères d'un os vascularisé. On observe aussi dans ces articulations une hypertrophie considérable des ligaments interarticulaires qui revêtent les caractères du tissu cartilagineux. Le fibro-cartilage interarticulaire disparaît. Le condyle est hypertrophié ou atrophié. La cavité glénoïde s'aplanit, s'agrandit, irrégulière. Des stalactites osseuses vont du condyle à l'épine du sphénoïde ou à la scissure de Glaser, formant des corps étrangers dans la jointure, dont *Haller* a compté plus de vingt. On perçoit d'abord une crépitation, puis des craquements, que *Reclus* compare au bruit d'un moulin à poivre. Jamais la maladie ne régresse. Elle est lente, et se termine par l'ankylose.

Diagnostic.

Le diagnostic de l'ankylose est grandement facilité par l'anesthésie générale. En faisant disparaître la douleur et les contractions musculaires, on peut faire exécuter des mouvements à l'articulation, et juger de la mobilité des surfaces articulaires. Si cette mobilité est entièrement perdue, l'ankylose est complète et doit être présumée osseuse ; si elle n'est pas tout à fait abolie, on a une ankylose incomplète et nécessairement fibreuse. Le point délicat, c'est de déterminer le degré d'organisation des adhérences.

Malgaigne indique un signe pathognomonique pour reconnaître le degré de soudure : il consiste à faire des efforts pour étendre ou fléchir l'articulation ankylosée, et à observer le siège de la douleur produite par cette manœuvre. Si aucune douleur ne se réveille dans l'articulation elle-même et que seuls sont sensibles les points où appuient les mains de l'observateur, on peut conclure que les os sont soudés. Si l'ankylose est fibreuse, au contraire, la manœuvre produira une douleur dans l'articulation elle-même juste au point où les adhérences fibreuses se trouvent tiraillées. Mais si ce mode de diagnostic est bon pour les cas extrêmes, il n'est pas assez rigoureux, d'après *Ollier,* pour les cas douteux et difficiles. Mieux vaut anesthésier le malade. Le diagnostic des fausses ankyloses se tire d'abord de l'absence ou de l'existence d'une maladie articulaire comme antécédent, et puis de la constatation d'un obstacle situé en dehors de l'articulation.

Traitement.

La conception moderne ne prescrit plus d'attendre la disparition complète de l'inflammation : on traite à la fois l'arthrite et l'ankylose, par une intervention sanglante très souvent.

Le mode de traitement sera naturellement appliqué selon le degré d'avancement de la maladie.

I. — ANKYLOSES INCOMPLÈTES.

a) *Redressement sans intervention sanglante.* — Les massages et les mouvements forcés seront employés progressivement. Dans les cas qu'on pourra traiter de raideurs articulaires, on employera des coins de bois, des dilatateurs à vis, en traitement longtemps prolongé. Ou bien le redressement lent pourra être opéré au moyen d'appareils tels que les décrit *Pont :* appareil de *Robin,* piège à moineaux, pinces de blanchisseuses, appareils de *Lebedinsky,* de l'Ecole de Lyon. A ces appareils on pourra joindre l'électrisation musculaire, sérieux appui.

b) *La ténotomie.* — Se pratique surtout s'il s'agit d'une ankylose fibreuse périphérique. La méthode a été préconisée par *Strohmeyer, Dieffenbach,* etc.

II. — ANKYLOSES COMPLÈTES.

L'ankylose osseuse vraie, par fusion du condyle et de la cavité glénoïde, est un cas très rare. Des cas unilatéraux ont été cités par *Cruveilhier,* et bi-

latéraux par *Larrey*, *Cooper*, *Percy*, *Payan*, *Aix* et *Healy*. L'articulation temporo-maxillaire est celle qui résiste le plus longtemps à l'envahissement osseux. Le cas unilatéral en est une preuve, puisque la mâchoire est quasi immobilisée, et que l'autre articulation résiste à l'ankylose. L'ankylose osseuse périphérique est citée dans la thèse de *Sarazin*, et dans un rapport de *Heath*.

a) *Agents mécaniques du traitement*. — L'abaissement forcé peut être pratiqué à l'aide d'instruments dont la force est représentée par un levier. Ces instruments sont l'ouvre-bouche à bascule, la spatule en buis, ou encore l'ouvre-bouche à levier de *Delabarre*, qui se compose d'un manche de davier avec crémaillère, et de deux plaques métalliques à crans d'arrêt. Nous voyons aussi employer la vis conique ouvre-bouche, qui présente le gros inconvénient de n'agir que sur un point d'appui restreint.

Le dentiste *Clenton* trouve le moyen de protéger les dents par des plaques d'argent qui les recouvrent, et l'on se sert de son procédé pour prévenir la récidive après l'écartement.

b) *Section des parties molles*. — Cette section peut se borner, selon la gravité du cas, à des brides muqueuses, brides cutanées, ou muscles, s'il s'agit d'une constriction cicatricielle ou d'une rétraction musculaire. On emploie généralement ces procédés combinés avec l'action des agents mécaniques dilatatoires. La section des muscles porte en général sur le masséter. Les blessures de la parotide, du canal de Sténon, du facial, sont les accidents possibles.

Cette section des muscles est réservée aux cas où la constriction est maintenue par une rétraction musculaire.

c) *Les sections osseuses.* — C'est *Bérard* qui, le premier, en 1828, appliqua sur la mâchoire le système inauguré par Rhéa Barton. Puis *Dieffenbach* imagina un procédé employé avec succès par *Grube.* Il consiste, en écartant la commissure labiale, à introduire vers la branche montante, et le plus haut possible, un ciseau droit à long manche, large d'un tiers de pouce. En le fixant solidement de la main gauche, on frappe avec un marteau, et le ciseau, après avoir traversé les parties molles, fracture d'abord l'apophyse coronoïde. Puis en agissant plus horizontalement, en ligne droite d'avant en arrière, on fait sauter le col du condyle. Mais l'action de ce ciseau est aveugle et se passe dans une région périlleuse. D'autre part les cas sont rares où l'ankylose a ses causes d'immobilité limitées strictement à l'articulation.

Nous arrivons alors aux deux procédés principaux du traitement de l'ankylose temporo-maxillaire : ceux d'*Esmarch* et de *Rizzoli.*

En 1854, au Congrès de Gœttingen, Esmarch exposa son idée de sectionner le corps du maxillaire au devant des adhérences.

En 1857, Rizzoli, d'après une résection faite par *Baroni* en 1832, conçut et exécuta la section du maxillaire en avant des adhérences cicatricielles. Il ne connaissait pas les idées d'Esmarch, qui garde pourtant la priorité théorique. Quoique assez différentes l'une de l'autre, ces deux opérations ré-

pondent aux mêmes indications, et les noms des deux inventeurs ne sauraient être séparés.

A. — PROCÉDÉ D'ESMARCH. — *Résection du corps du maxillaire en avant des adhérences.*

On met à nu le maxillaire à l'aide d'une incision de 4 centimètres, dont le milieu répond au bord antérieur du masséter. La section est alors opérée en deux points, avec la scie à chaîne ou avec l'ostéotome. C'est ordinairement du fragment postérieur que l'on retranche un tronçon, dont la forme et le volume peuvent varier. Les deux sections sont parallèles, cependant *Bruns*, *Bornet*, *Wagner* et *Heath* ont circonscrit un fragment triangulaire à base inférieure afin de prévenir la coaptation trop facile de surfaces parallèles, et leur soudure.

B. — PROCÉDÉ DE RIZZOLI. — *Section simple du corps du maxillaire en avant des adhérences.*

Rizzoli se contente d'écarter la commissure afin d'inciser la muqueuse dans le sillon labio-gingival. Il dénude ainsi le maxillaire et renverse la lèvre de façon à passer la branche non coupante de son ostéotome jusqu'au dessous du niveau du bord inférieur du maxillaire, et à contourner sa face interne. L'os étant saisi, il l'incise d'un seul coup, d'avant en arrière, en appuyant la branche coupante sur la face antérieure de la mâchoire. L'opération de Rizzoli est donc plus simple et plus rapide que celle d'Esmarch. La comparaison des résultats des deux procédés a été faite avec soin par *Mathé* (thèse de 1864).

Les résultats immédiats des deux procédés sont l'écartement des fragments osseux et la possibilité d'ouvrir largement la bouche.

Les résultats prochains sont pour l'une et l'autre opérations une réaction inflammatoire faible, un peu de gonflement et de douleur, parfois une élimination de petits séquestres dus à une nécrose superficielle.

Les résultats définitifs, au point de vue de la constitution et des mouvements de la pseudarthrose semblent, malgré leur manque de précision, être en faveur de l'opération de Rizzoli, surtout en ce qui concerne les cas de récidive. Mais les différences des résultats ne sont pas assez sensibles entre les deux opérations, pour que l'une ou l'autre soit préférée. Celle de Rizzoli séduit surtout par sa plus grande simplicité. Il est aussi bien prouvé, par la lecture des opérations, que les soins consécutifs ont une grande importance au point de vue du succès.

Le point le plus essentiel paraît être l'écartement de la mâchoire. On l'obtient d'une façon temporaire par des mouvements communiqués, et d'une façon plus ou moins permanente, par l'interposition d'un coin de bois entre les dents, pour abaisser le fragment mobilisé. On a beaucoup insisté sur l'interposition d'un corps isolant entre les fragments. Rizzoli s'est contenté d'y placer de la charpie. Cependant il est clair que les mouvements constituent, après l'opération et même la guérison obtenue, la garantie la plus efficace de l'absence de récidive. Mais c'est aussi cette garantie que l'on a le plus de peine à obtenir.

Les principaux moyens qu'on peut employer, d'après *Ollier*, sont :

1° - le maintien à distance des surfaces de section ;

2° - les mouvements répétés ;

3° - l'interposition d'un tissu non ossifiable ;

4° - la section de l'os en deux temps : un premier temps consiste dans l'excision d'une partie cunéiforme, en laissant un pont très étroit entre les deux parties qu'on séparera plus tard ; le second temps consiste dans la section de ce pont osseux, section qu'on ne doit opérer qu'après la cicatrisation des parties molles.

Le maintien à distance n'est pas toujours praticable. Les muscles tendent à rapprocher les fragments.

Les mouvements répétés sont un excellent moyen d'entraver la formation des adhérences osseuses, mais il faut y insister longtemps. Pour la mâchoire, la mastication n'est pas suffisante pour prévenir le retour des brides fibreuses inextensibles ou la consolidation osseuse.

L'interposition d'un tissu vivant non ossifiable est un moyen plus rationnel que l'interposition d'un corps inorganique.

Pour l'ankylose temporo-maxillaire, on pourra utiliser des lambeaux de muqueuse, et même des lambeaux musculaires. Cependant la tendance des fragments à se rapprocher sous l'influence des muscles rendent ces procédés bien illusoires. L'application temporaire d'un appareil qui immobiliserait le maxillaire comme dans les fractures pourrait aider à obtenir ce résultat.

Rhéa Barton avait songé à soumettre ses opérés à un régime débilitant, afin d'empêcher la production

du tissu osseux. Ce pourrait être un moyen auxiliaire des précédents.

Quelques procédés opératoires ont encore leur place dans la description du traitement qui nous intéresse.

C. — PROCÉDÉ DE LEVRAT.

Il consiste à désinsérer les bords antérieurs du masséter et du ptérygoïdien interne jusque derrière le collet de la dent de sagesse. Sans sectionner la muqueuse, on coupe l'os au niveau de son angle, et on détruit le périoste.

D. — PROCÉDÉ DE ROCHET.

Il consiste à pratiquer l'ostéotomie de la branche montante, afin de rapprocher la néo-articulation de l'axe des mouvements du maxillaire. L'incision se fait en circonscrivant l'angle du maxillaire sur deux centimètres et demi dans chaque direction. En écartant la lèvre supérieure de la plaie, on pratique à la rugine la désinsertion du masséter et du ptérygoïdien interne. Puis on fait une résection trapézoïdale à base postérieure, à la scie de Gigli. On relie un muscle à l'autre pour maintenir l'espace obtenu et empêcher la soudure.

E. — RESECTION DU CONDYLE.

Les procédés ne diffèrent, en somme, que dans la manière de pratiquer l'incision cutanée. L'incision de *Bottini*, oblique en bas et en avant ; celle de *Farabœuf*, angulaire avec une branche horizontale parallèle au zygoma, et une branche verticale d'un centimètre et demi ; celle de *Huguier*, commençant dans la

région temporale, à deux travers de doigt au-dessus de l'arcade zygomatique, descend, verticale, au zygoma, puis gagne, en décrivant une courbe, le bord antérieur du tragus.

Une fois faite l'une ou l'autre de ces incisions, on éraille la partie supérieure de l'aponévrose parotidienne, et l'on dégage le bord de la glande, qu'on récline en bas, avec la branche temporo-faciale. On sectionne le col du condyle à la scie de Gigli, ou au ciseau si la scie ne passe pas. Puis on enlève le condyle à la gouge. On peut alors interposer une languette du muscle temporal, qu'on suturera à l'aponévrose parotidienne.

F. — PROCÉDÉ DE DUVAL ET BRECHOT.

Réalisé sur le cadavre, il ne manque cependant pas d'intérêt. L'incision porte sur toute la largeur du masséter, le long d'une ligne allant de la commissure labiale au tragus. On sectionne les fibres musculaires, la branche montante ruginée sur toute son étendue. Puis la section véritable de l'os, à la scie de Gigli, se fait, l'une horizontale, au-dessous du coroné ; l'autre, également horizontale, à un travers de pouce au-dessous. On arrive ainsi à ménager les vaisseaux dentaires, ce qui est appréciable. On procédera ensuite à l'interposition musculaire, dont le rôle est moins indispensable cependant, vu la largeur de la résection.

G. — PROCÉDÉ DE DUFOUR-MANTEL.

Ce procédé consiste à reproduire à la fraise, dans l'articulation ossifiée, le dessin d'un condyle artificiel dans sa cavité glénoïde. Préconisé ces dernières années par Dufour-Mantel, il a donné d'excellents résultats dans plusieurs cas où l'ankylose avait une origine osseuse nettement établie.

Observation personnelle.

Un cas d'ankylose temporo-maxillaire s'étant présenté, il y a quelque temps, à Genève, chez un blessé de guerre italien, nous exposerons ici les détails de son traitement.

Le soldat P. avait été blessé en 1915 sur le front italien. Une balle s'était logée, en fracturant l'angle du maxillaire, dans la région de l'articulation du côté gauche.

L'historique de son traitement pendant la guerre est assez vague. Tout ce que nous savons, c'est que, la balle ayant été retirée, une formation fibreuse dense s'était logée à sa place. Au bout d'un certain temps l'ankylose était complète. Une opération fut tentée par les médecins de l'armée. Mais faute d'un appareil suffisant pour maintenir éloignés les fragments, la pseudarthrose ne se produisit pas, et le malade se retrouva six mois après dans sa fâcheuse position. Nous avons déjà insisté sur les inconvénients graves qui résultent de cet état.

Après six années de cette vie anormale, dans un état de cachexie que vous supposez, le malade insistait pour être opéré de nouveau et s'adressait au *Professeur Julliard*, de la Faculté de Genève.

L'opération fut tentée le 24 novembre 1924.

Le *Professeur Guillermin* et nous-même assistions le Professeur Julliard.

Examen du malade. — Le malade présente une constriction complète des mâchoires. Il est même impossible de lui passer entre les dents la lame d'un couteau. L'état des dents est sain en apparence. Trois prémolaires supérieures manquent. On les a sectionnées autrefois pour permettre au malade de se nourrir. L'articulé dentaire est normal. L'examen radiographique n'ajoute aucune précision : une masse opaque au niveau de l'articulation et derrière la branche montante du côté gauche. Le côté droit est sain en apparence.

Opération. — Le Professeur Julliard espérait employer dans cette opération le procédé nouveau de Dufour-Mantel, décrit plus haut.

L'anesthésie locale fut obtenue par quelques injections de novocaïne. Une incision en **T**, en épargnant le facial, mit à nu le condyle. On dénuda l'articulation : à notre grande stupéfaction, nous ne constatâmes aucune trace de dégâts dans l'articulation elle-même, pas plus qu'au niveau de l'apophyse coronoïde. Nous essayâmes d'écarter les dents : aucun mouvement n'était possible. Le Professeur Julliard décida alors d'appliquer aussitôt la méthode d'Esmarch, le siège du mal étant plus bas. Il fallait recommencer.

La première plaie fut suturée. Le malade fut endormi à l'éther-chloroforme. Une incision fut faite au niveau du bord antérieur du masséter. Puis, avec

une fraise de gros calibre montée sur le tour électrique, un morceau d'os de deux centimètres environ fut réséqué à l'angle du maxillaire. Un fragment musculaire fut fixé entre les deux bouts de l'os. Nous pûmes ouvrir largement la bouche du malade : l'opération avait réussi.

Traitement post-opératoire. — A ce moment le problème passait de l'habileté du chirurgien à l'ingéniosité du dentiste. Sur les empreintes que nous prîmes des dents du malade, le Professeur Guillermin, de l'Institut dentaire de Genève, construisit un appareil, genre celui de *Darcissac* et sur les données de Dufour-Mantel.

Cet appareil est destiné à empêcher ce qui s'était produit lors de la première opération : une consolidation des fragments. Il a pour but de créer une pseudarthrose à l'endroit de la section osseuse.

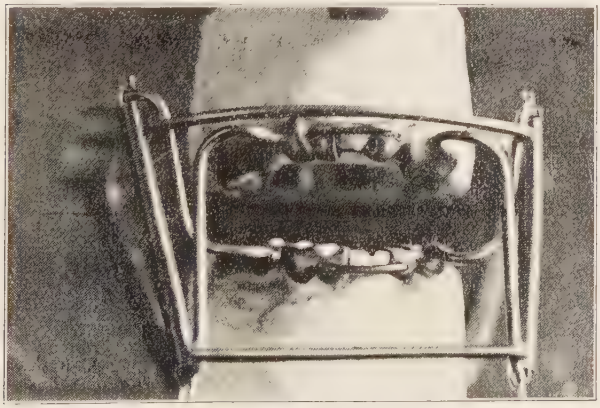

fig. 1.

Basé sur le principe des leviers, son action doit être d'ouvrir, par une traction continuelle, la bouche de l'opéré. Celui-ci la referme par réflexe, et ainsi se produit machinalement un mouvement perpétuel de mastication, qui empêche le cal de se former entre les deux fragments. La pseudarthrose se fait au bout de quelques semaines, si le patient prend soin de porter son appareil régulièrement et longtemps.

fig. 2.

Le malade en question, opéré depuis dix-huit mois, ouvre et ferme la bouche très aisément. Il ne présente qu'une très légère déviation de son articulé dentaire, déviation à peine visible à l'extérieur. Sa santé est robuste et son moral incomparablement meilleur.

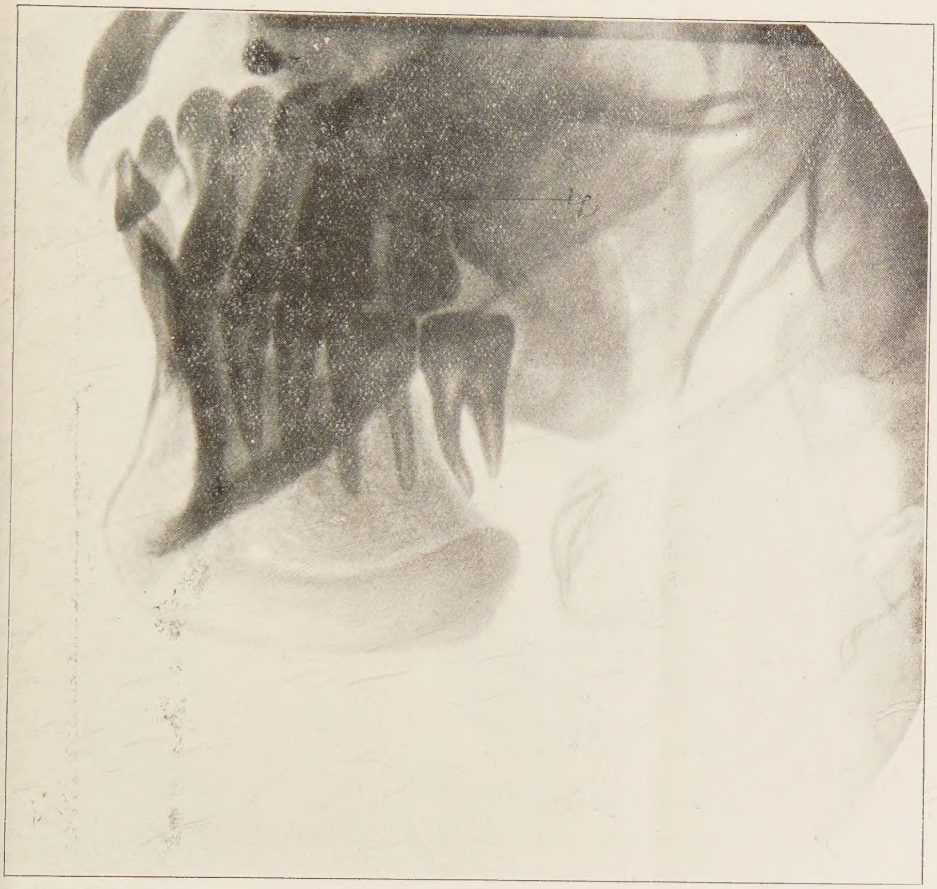

fig. 3.

Une seule fois depuis l'opération, le malade a accusé un trouble marqué dans la région. A la radiographie nous avons découvert que la deuxième molaire inférieure gauche était mobile entre les deux fragments osseux, libérée à la longue par leur retrait. Elle était dévitalisée et donnait les troubles coutumiers aux quatrièmes degrés. Nous l'avons aussitôt extraite.

fig. 4.

La dernière épreuve, prise récemment, montre l'état des choses à l'heure actuelle. Fait à retenir : les dents du côté gauche sont restées vivantes, probablement par anastomose du nerf dentaire inférieur droit avec le tronçon du nerf gauche.

Nous sommes aujourd'hui certain qu'aucune récidive n'est à craindre de ce cas d'ankylose. Du reste, ce patient porte encore son appareil une nuit par semaine environ, quand il se sent la moindre gêne dans les mouvements de la mâchoire.

De ce train-là, nous pouvons lui promettre la guérison parfaite et la restitution de ses fonctions masticatrices pour le reste de sa vie.

Conclusion.

De ce cas, comme de ceux tirés de nos recherches dans la bibliographie, nous pouvons déduire le rôle important que les dentistes sont appelés à jouer de plus en plus dans les opérations sur la région de l'articulation temporo-maxillaire.

La confection d'appareils du genre de celui qui fut employé récemment, et dont nous venons de faire la description, peut être demandée un jour ou l'autre à chacun de nous.

C'est pourquoi nous avons jugé utile de présenter cet exposé, et nous espérons qu'il sera assez explicite pour payer son tribut à l'idée, chaque jour plus répandue, de l'étroite collaboration du dentiste avec le chirurgien.

Genève, juin 1926.

BIBLIOGRAPHIE

1. Le Dentu et Delbet. — Nouveau traité de chirurgie. Tomes III et V.
2. Doyen. — Traité de thérapeutique chirurgicale et technique opératoire. Tome II : Opérations sur la tête.
3. Lebedinsky et Virenque. — Prothèse et chirurgie cranio-maxillo-faciale.
4. Mathé. — Thèse de Paris 1864.
5. Mauclaire. — Maladies inflammatoires des articulations en général.
6. Mauclaire. — Ankyloses et tumeurs articulaires
7. Nimier. — Affections chirurgicales des mâchoires.
8. Dictionnaire encyclopédique de médecine. — Tome V.
9. Friteau. — Pathologie et thérapeutique.
10. Chipault. — Arthropathies nerveuses. — Arthrites sèches. — Corps étrangers articulaires.
11. Herpin. — Les fractures de guerre du maxillaire inférieur.
12. Georges Villain. — Congrès dentaire interalliés, 1914-1917. Tome I.